Tidsskriftet Tidsskrift for Den norske legeforening

Ektropion

KLINISK OVERSIKT

AYYAD ZARTASHT KHAN

ayyad.ahmad.zartasht.khan@nordlandssykehuset.no
Øyeavdelingen
Nordlandssykehuset
Forfatterbidrag: idé, utarbeiding og revisjon av manuset samt godkjenning av innsendte versjon.
Ayyad Zartasht Khan er ph.d. og lege i spesialisering i øyesykdommer.
Forfatteren har fylt ut ICMJE-skjemaet og oppgir følgende interessekonflikter: Han har eierinteresser i Øyehelseklinikken og Tørreøyneklinikken, som tilbyr okuloplastisk kirurgi og holder foredrag for og/eller mottar økonomisk støtte fra Abigo, Alcon, Allergan, AMWO, Bausch & Lomb, Bayer, European School for Advanced Studies in Ophthalmology, Innz Medical, Medilens Nordic, Medistim, Novartis, Santen, Specsavers, Shire Pharmaceuticals og Théa Laboratories.

HANS OLAV UELAND

Øyeavdelingen
Haukeland universitetssjukehus
Forfatterbidrag: utarbeiding og revisjon av manuset samt godkjenning av innsendte versjon.
Hans Olav Ueland har ph.d. innen okuloplastikk og er spesialist i øyesykdommer, overlege og postdoktor.
Forfatteren har fylt ut ICMJE-skjemaet og oppgir følgende interessekonflikter: Han har 50 % postdoktorstilling finansiert av HelseVest og leder en multisenterstudie finansiert av Klinbeforsk og Stoffskiftteforbundet. Legemidlene i denne studien dekkes av Pfizer. Han har fått dekket reise og opphold til to konferanser innen fagfeltet medisinsk retina av Novartis og Allergan.

ELIN BOHMAN

Institutionen för klinisk neurovetenskap
Avdelning för ögat och synen

Karolinska Institutet
og
Sektionen för ögonplastik-, tårväg- och orbitakirurgi
Sankt Eriks Ögonsjukhus
Forfatterbidrag: utarbeiding og revisjon av manuset samt godkjenning av innsendte versjon.
Elin Bohman har ph.d. innen okuloplastikk, er spesialist i øyesykdommer og seksjonsleder (Sankt Eriks Ögonsjukhus).
Forfatteren har fylt ut ICMJE-skjemaet og oppgir følgende interessekonflikter: Hun har fått foredragshonorar fra Santen.

KIM ALEXANDER TØNSETH

Avdeling for plastikk- og rekonstruktiv kirurgi
Oslo universitetssykehus
og
Institutt for klinisk medisin
Universitetet i Oslo
Forfatterbidrag: utarbeiding og revisjon av manuset samt godkjenning av innsendte versjon.
Kim Alexander Tønseth er spesialist i plastikkirurgi, klinikksjef og professor.
Forfatteren har fylt ut ICMJE-skjemaet og oppgir ingen interessekonflikter.

TOR PAASKE UTHEIM

Øyeavdelingen
Drammen sykehus
og
Øyeavdelingen
Oslo universitetssykehus
og
Øyeavdelingen
Stavanger universitetssjukehus
og
Øyeavdelingen
Sørlandet sykehus, Arendal
og
Øyeavdelingen
Sykehuset i Vestfold, Tønsberg
og
Avdeling for plastikk- og rekonstruktiv kirurgi
Oslo universitetssykehus
og
Kjeve- og ansiktskirurgisk avdeling

Oslo universitetssykehus
og
Avdeling for medisinsk biokjemi
Oslo universitetssykehus
Forfatterbidrag: idé, utarbeiding og revisjon av manuset samt godkjenning av innsendte versjon.
Tor Paaske Utheim er spesialist i øyesykdommer, forsknings- og innovasjonsleder og professor.
Forfatteren har fylt ut ICMJE-skjemaet og oppgir følgende interessekonflikter: Han har eierinteresser i Øyehelseklinikken og Tørreøyneklinikken, som tilbyr okuloplastisk kirurgi og holder foredrag for og/eller mottar økonomisk støtte fra Abigo, Alcon, Allergan, AMWO, Bausch & Lomb, Bayer, European School for Advanced Studies in Ophthalmology, Innz Medical, Medilens Nordic, Medistim, Novartis, Santen, Specsavers, Shire Pharmaceuticals og Théa Laboratories.

Ved ektropion er øyelokkskantene – oftest de nedre – vrengt utover. Med en aldrende befolkning er tilstanden blitt stadig mer vanlig. Ektropion inndeles i ervervet og medfødt form, hvor den ervervede er vanligst. Ervervet ektropion inndeles videre i aldersrelatert, paralytisk, mekanisk og arr-relatert subtype. Den aldersrelaterte subtypen er vanligst blant uselekterte pasienter. I denne kliniske oversikten gis det et overblikk over ektropion.

Ektropion er en tilstand der øyelokkskanten, nesten alltid nedre øyelokk, vrenges utover (1). Dette kan gi symptomer som tåreflod, øyeirritasjon og fremmedlegemefølelse (2). Ubehandlet ektropion kan gi kronisk konjunktivitt og sekundære eksematøse hudforandringer. I verste fall kan uttørking av hornhinnen gi keratitt og hornhinnesår (2, 3).

Alder er den viktigste risikofaktoren for utvikling av ektropion (4), og forekomsten øker med alderen. Det er rapportert at 1 % av personer i aldersgruppen 60–69 år har ektropion, mens andelen øker til 7 % i aldersgruppen 70–79 år og opp mot 17 % blant dem over 80 år (5). Menn rammes oftere enn kvinner (5). Andre risikofaktorer er gjennomgått øyelokkstraume, tidligere øyelokkskirurgi, langvarig bruk av enkelte øyedråper samt hudsykdommer som involverer øyelokket. Gjentatte manipuleringer av øyelokkene over tid som ved kontaktlinsebruk øker også risikoen for ektropion.

Ektropion inndeles i ervervet og medfødt (kongenitt) form, hvorav den ervervede er vanligst (2). Ervervet ektropion inndeles videre i aldersrelatert (involusjonell), paralytisk, mekanisk og arr-relatert (cikatriciell). Vi ønsker her å gi en oversikt over tilstanden. Artikkelen bygger på et skjønnsmessig litteraturutvalg og forfatternes egne kliniske erfaringer.

Medfødt ektropion

Medfødt (kongenitt) ektropion forekommer sjelden og rammer, i motsetning til ervervet ektropion, øvre øyelokk eller både øvre og nedre øyelokk samtidig. Den medfødte formen kan ha mange årsaker, blant annet iktyose, som er en fellesbetegnelse for en gruppe sjeldne hudsykdommer som skyldes forstyrret keratinisering (6) og manglende/atrofiert tarsalplate (7). Medfødt bilateral øvre ektropion er assosiert med Downs syndrom (7, 8). I Norge bør pasienter med medfødt ektropion henvises til Nasjonal behandlingstjeneste for rekonstruksjon av medfødte misdannelser i øyeregionen, Øyeavdelingen, Oslo universitetssykehus.

Ervervet ektropion

Den aldersrelaterte (involusjonelle) undertypen av ervervet ektropion er vanligst, gir typisk bilateral affeksjon og skyldes aldersbetingede forandringer i de elastiske og kollagene fibrene i hud og bindevev. Disse endringene medfører at huden mister sin stramhet, orbikularismuskelens festepunkter svekkes, og det laterale, kantale ligamentet (vevsdrag som fester øyelokkene mot laterale orbitakant) blir slakt (figur 1). Resultatet blir en utovervrenging av øyelokket.

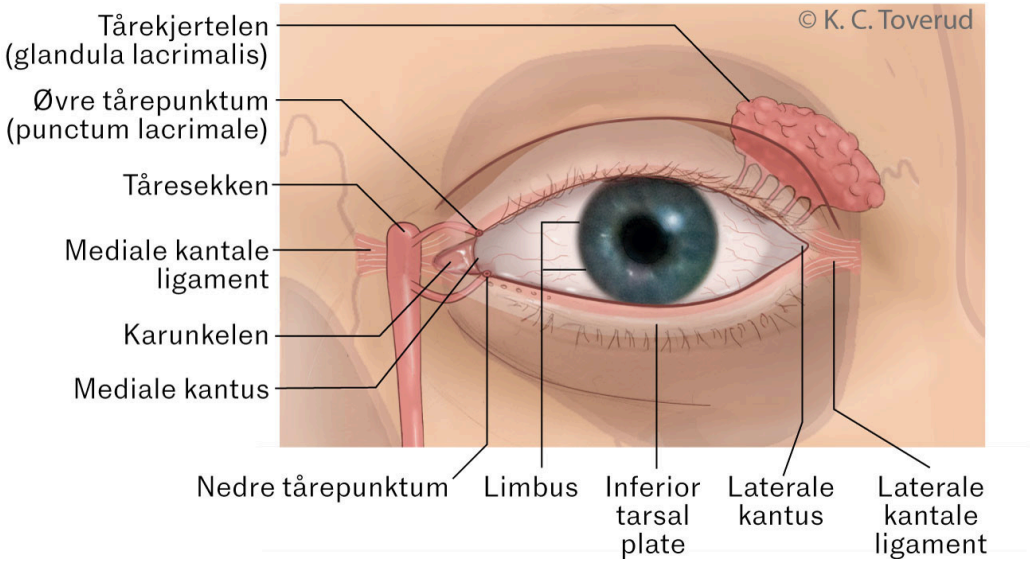

Figur 1 Øye/øyelokkanatomi. Illustrasjon av de ulike anatomiske strukturene som er eller kan bli affisert ved ektropion.

I motsetning til aldersrelatert ektropion er paralytisk ektropion som regel ensidig. Denne undertypen skyldes perifer facialisparese. Da orbikularismuskelen innerveres av facialisnerven, vil en perifer facialisparese kunne medføre ektropion.

Mekanisk ektropion skyldes, slik navnet tilsier, et mekanisk drag på øyelokket. Hevelse og svulster på nedre øyelokk kan, på grunn av tyngdekraften, utøve en traksjon på nedre øyelokk, slik at øyelokket blir dratt nedover og vrenges utover.

Den arr-relaterte subtypen av ektropion karakteriseres av en forkortning/kontraktur av øyelokkets fremre del. Vanlige årsaker inkluderer traumer, brannskader, noen hudsykdommer som iktyose samt bruk av enkelte øyedråper som dorzolamid (9).

Undersøkelse

En grundig preoperativ undersøkelse av ektropion er svært viktig, da det ikke finnes én spesifikk kirurgisk tilnærming som egner seg for alle pasienter. I tillegg til en vanlig oftalmologisk undersøkelse bør undersøkelsen også omfatte en vurdering av hornhinnen, periorbital anatomi og hud samt en forenklet hjernenerveundersøkelse for å avdekke eventuell facialisparese som årsak til ektropion. I tillegg har vi listet opp tilleggsmomenter som vi mener hører til i en undersøkelse av en pasient med ektropion.

Slakkhet i nedre øyelokk

Normalt skal innsiden av nedre øyelokk være adaptert til øyeeplet. For stor slakkhet i nedre øyelokk kan medføre at øyelokket vrenges utover. Nedre øyelokks horisontale slakkhet kan testes ved å gjennomføre en test der man drar forsiktig nedre øyelokk rett frem og måler avstanden fra øyeeplet til nedre øyelokk i horisontalt plan (*forward distraction test*). I en studie fant man at gjennomsnittsverdien for denne testen hos pasienter med ektropion var rundt 9 mm (10), men alle slike tester må tolkes i sammenheng med pasientens alder, plager og andre funn som kan passe med diagnosen.

Nedre øyelokks vertikale slakkhet kan testes ved å dra nedre øyelokk inferiort med fingeren og slippe uten at pasienten blunker (*snap-back-test*). Normalt skal øyelokket momentant sprette tilbake til sin utgangsposisjon tett på øyeeplet. Ved en positiv test vil øyelokket bruke lang tid på å returnere til originalposisjonen eller ved at pasienten blunker øyelokket tilbake i riktig posisjon. Dette indikerer en unormal slakkhet i øyelokket.

Stramhet i nedre øyelokksrand

Ikke sjelden skyldes ektropion at huden under nedre øyelokk/øyelokkskant er for stram, for eksempel grunnet arrdannelse. For å teste dette drar man nedre øyelokk superiort og vurderer hvor langt opp øyelokket kommer. Normalt skal nedre øyelokkskant kunne trekkes minst 2 mm over limbus (nedre kant av iris). Ektropion som skyldes unormal stramhet i nedre øyelokkshud, kan korrigeres med fullhudstransplantasjon eller lappeplastikk.

Tåreveier

Hele eller kun deler av øyelokkskanten kan være vendt utover ved ektropion. En mer medial ektropion vil kunne gi feilstilling og manglende funksjon av punctum lacrimale, slik at denne ikke drenerer tårevæske. Hos pasienter med normal tåreproduksjon vil dette kunne gi tåreflod, mens hos mange eldre vil ikke tåreflod forekomme på grunn av aldersrelatert reduksjon i tåreproduksjonen.

Diagnostiske fallgruver

Behandlingskontroll av systemiske sykdommer som sekundært gir ektropion, bør tilstrebes før kirurgisk intervensjon (11). Likeledes kan enkelte topikale legemidler som dorzolamid, brimonidin, erlotinib og tretinoin gi kontaktdermatitt som gir opphav til ektropion (9, 12–16). En slik ektropion kan vedvare selv etter forsøk på kirurgisk korreksjon (9). Av den grunn, og fordi legemiddelutløst ektropion kan reverseres ved seponering av det utløsende legemiddelet (12, 14, 17), bør seponering og kort kur med glukokortikoidholdige øyedråper eller mild glukokortikoidsalve på øyelokkshud vurderes før eventuell intervensjon (9, 13).

Særlig oppmerksomhet bør rettes mot huden i og nedenfor nedre øyelokk for å avdekke ekspansive prosesser som plateepitelkarsinom og basalcellekarsinom. Disse kan trekke i nedre øyelokk og gi ektropion og må behandles før man behandler ektropion. Det er derfor viktig å utvise årvåkenhet rundt dette i forbindelse med undersøkelsen, slik at eventuelle tumorer ikke oversees. Ektropion må dessuten ikke forveksles med slapt øyelokk-syndrom (*floppy eyelid syndrome*), som karakteriseres av svært slappe øyelokk som vrenges på natten og gir irritasjon av øynene (18).

Behandling

Kirurgisk korreksjon av ektropion må tilpasses individuelle forhold. Eksempelvis vil man velge en annen kirurgisk teknikk for å korrigere posisjonen til et evertert tårepunktum hos pasienter plaget med tåreflod enn hos pasienter som har en ektropion der tårepunktum ikke er påvirket. Likeledes vil man velge en annen teknikk, for eksempel fullhudtransplantasjon, hos pasienter med kontraktur i nedre øyelokk.

Ved kirurgisk korreksjon av aldersrelatert ektropion er behandlingsmålet i størst mulig grad å gjenopprette balansen mellom de vertikale og horisontale kreftene som utøves på nedre øyelokk slik at øyelokkskanten ikke vrenges utover (1). I praksis vil det si å stramme opp nedre øyelokk. Eksempler på teknikker brukt til korreksjon av aldersrelatert ektropion er lateral tarsal strip-prosedyre (figur 2), medial spindelprosedyre, Bicks laterale kantoplastikk og/eller medial kantoplastikk (4, 19). Disse utføres som hovedregel i lokalbedøvelse. Lateral tarsal strip-prosedyren er den hyppigst benyttede kirurgiske teknikken, etter som horisontal slapphet er den viktigste mekanismen bak ektropion (20). En annen enkel og mye brukt metode for å øke horisontal tensjon er å forkorte øyelokket med en gjennomgående øyelokksreseksjon, såkalt pentagon-eksisjon (21).

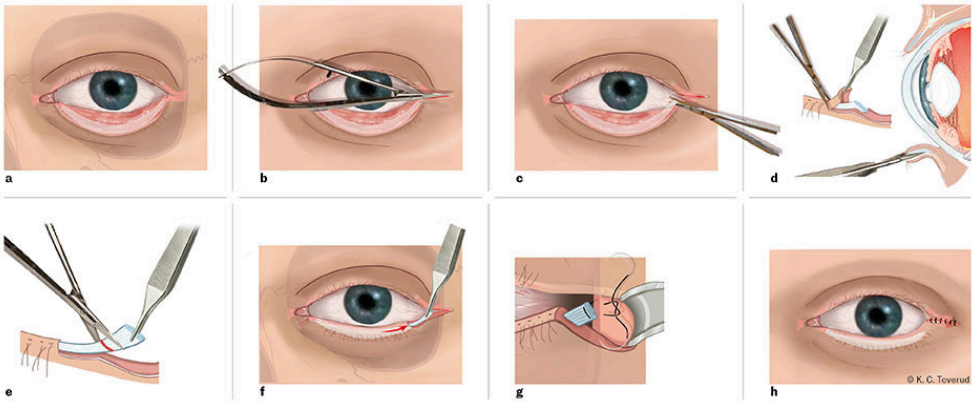

Figur 2 Lateral tarsal strip-prosedyre. Etter en kantotomi (b) og kantolyse (c) isoleres en liten lateral bit av nedre tarsalplate ved å separere anteriore og posteriore lamellae og ved å klippe vekk epitellaget på øyelokkskanten til tarsalbiten (d). Konjunktiva skrapes bort på innsiden av tarsalbiten, og den isolerte tarsalbiten klippes/forkortes etter behov (e). Tarsaltappen (f) festes til periost på laterale orbitarand (g), og øyekroken (kantus) sys sammen i flere lag (h).

Midlertidige konservative tilnærminger i påvente av operasjon innbefatter fuktende øyesalve, kunstig tårevæske og/eller øyelokksteiping.

Oppsummering

Ektropion er en tilstand der øyelokkskanten vrenges utover. Det kan gi symptomer som tåreflod, øyeirritasjon og fremmedlegemefølelse. Prevalensen øker med alderen, og menn er overrepresentert. Tilstanden skyldes hovedsakelig redusert horisontal tensjon på grunn av aldersrelatert svekkelse av muskler og bindevev i øyelokket (involusjonell ektropion). Kirurgisk korreksjon utføres i de fleste tilfeller i lokalbedøvelse. Den mest brukte operative teknikken er lateral tarsal strip-prosedyre som eventuelt kan kombineres med andre teknikker. I påvente av behandling bør øyesalve og/eller øyedråper anvendes for å unngå uttørring og skade på hornhinnen.

Artikkelen er fagfellevurdert.

REFERENCES

1. Tyers AG, Collin JRO. Colour Atlas of Ophthalmic Plastic Surgery. 2. utg. Amsterdam: Elsevier Health Sciences, 2001.

2. Ozgur O, Kaufman EJ. Ectropion. Treasure Island, FL: StatPearls Publishing, 2022.

3. Astori IP, Muller MJ, Pegg SP. Cicatricial, postburn ectropion and exposure keratitis. Burns 1998; 24: 64–7. [PubMed][CrossRef]

4. Nerad JA. Techniques in Ophthalmic Plastic Surgery: A Personal Tutorial. 2. utg. Amsterdam: Elsevier Health Sciences, 2020.

5. Mitchell P, Hinchcliffe P, Wang JJ et al. Prevalence and associations with ectropion in an older population: the Blue Mountains Eye Study. Clin Exp Ophthalmol 2001; 29: 108–10. [PubMed][CrossRef]

6. Cicinelli MV, Dave TV, Madhuri BK et al. Non-surgical management of congenital ichthyosis using hyaluronic acid gel injection. Eur J Ophthalmol 2020; 30: NP7–10. [PubMed][CrossRef]

7. Corredor-Osorio R, Tovilla-Pomar JL, Tovilla-Canales JL. Congenital upper eyelids ectropion in Down's syndrome. GMS Ophthalmol Cases 2017; 7: Doc03. [PubMed]

8. Suliman S, Michie C. A case of bilateral congenital eublepharon or ectropion. West Lond Med J 2010; 2: 37–41.

9. Hegde V, Robinson R, Dean F et al. Drug-induced ectropion: what is best practice? Ophthalmology 2007; 114: 362–6. [PubMed][CrossRef]

10. Milbratz-Moré GH, Pauli MP, Lohn CLB et al. Lower Eyelid Distraction Test: New Insights on the Reference Value. Ophthal Plast Reconstr Surg 2019; 35: 574–7. [PubMed][CrossRef]

11. Gracitelli CP, Osaki TH, Valdrighi NY et al. Cicatricial ectropion secondary to psoriatic arthritis. Case Rep Ophthalmol Med 2015; 2015: 315465. [PubMed][CrossRef]

12. Aristodemou P, Baer R. Reversible cicatricial ectropion precipitated by topical brimonidine eye drops. Ophthal Plast Reconstr Surg 2008; 24: 57–8. [PubMed][CrossRef]

13. Tsui M, Tajirian A. Cicatricial Ectropion With Topical 5% Fluorouracil Cream. Dermatol Surg 2016; 42: 1005–6. [PubMed][CrossRef]

14. Brodell LP, Asselin D, Brodell RT. Reversible ectropion after long-term use of topical tretinoin on photodamaged skin. J Am Acad Dermatol 1992; 27: 621–2. [PubMed][CrossRef]

15. Salman A, Cerman E, Seckin D et al. Erlotinib induced ectropion following papulopustular rash. J Dermatol Case Rep 2015; 9: 46–8. [PubMed] [CrossRef]

16. Hurwitz BS. Cicatricial ectropion: a complication of systemic fluorouracil. Arch Ophthalmol 1993; 111: 1608–9. [PubMed][CrossRef]

17. Bartley GB. Reversible lower eyelid ectropion associated with dipivefrin. Am J Ophthalmol 1991; 111: 650–1. [PubMed][CrossRef]

18. Salinas R, Puig M, Fry CL et al. Floppy eyelid syndrome: A comprehensive review. Ocul Surf 2020; 18: 31–9. [PubMed][CrossRef]

19. Dutton J. Atlas of Oculoplastic and Orbital Surgery. Riverwoods, IL: Wolters Kluwer Health, 2013.

20. Anderson RL, Gordy DD. The tarsal strip procedure. Arch Ophthalmol 1979; 97: 2192–6. [PubMed][CrossRef]

21. Alghoul MS, Kearney AM, Pacella SJ et al. Eyelid Reconstruction. Plast Reconstr Surg Glob Open 2019; 7: e2520. [PubMed][CrossRef]

Publisert: 17. januar 2024. Tidsskr Nor Legeforen. DOI: 10.4045/tidsskr.23.0309
Mottatt 26.4.2023, første revisjon innsendt 26.9.2023, godkjent 13.11.2023.
Publisert under åpen tilgang CC BY-ND. Lastet ned fra tidsskriftet.no 22. desember 2025.